Lane Medical Library
187

Ueber

as cicatricielle Neurom.

Inaugural-Dissertation

zur

Erlangung der Doctorwürde

in der

Medicin, Chirurgie und Geburtshülfe,

welche

nebst beigefügten Thesen

mit Zustimmung der Hohen Medicinischen Facultät der Universität Greifswald

am 28. März 1872

öffentlich vertheidigen wird

Albrecht Erlenmeyer
aus Bendorf bei Coblenz.

Mit einer lithogr. Tafel.

Opponenten:

H. Otto, Dr. med.
Fr. Caspar, Referendar.
E. Kraemer, cand. med.

Greifswald.
Druck der Universitäts-Buchdruckerei von F. W. Kunike.
1872.

Digitized by the Internet Archive
in 2026

https://archive.org/details/IA40153715_0217

Seinen

theuren Eltern

in

Liebe und Dankbarkeit

der Verfasser.

Unter Neuromen versteht man Geschwülste, welche
s Nervenprimitivfasern zusammengesetzt sind. Dieselben
nnen entweder als multiple oder als uniloculäre vor-
mmen. Letztere scheiden sich wieder in solche, die im
rlaufe der Nervenstämme entstehen, und in solche, die
h am Schnitt-Ende durchschnittener Nerven bilden, die
catriciellen Neurome, wie sie Lebert neuerdings
nannt hat. Diesen Narben- oder cicatriciellen
uromen sollen die folgenden Zeilen gewidmet sein;
enthalten die Untersuchungen, welche ich an 5 Jahre
en Neuromen des Cervicalgeflechtes angestellt habe.

Die Literatur ist ziemlich reich an Mittheilungen über
atricielle Neurome, und zwar beziehen sich dieselben
tweder auf direkte Beobachtungen an Amputations-
impfen oder auf Beobachtungen an experimentell durch-
nittenen Nerven an Thieren.

Die älteste Notiz[1]) über Anschwellung der Nerven
ch ihrer Durchschneidung, die ich habe finden können,
zieht sich auf eine experimentelle Beobachtung an einem
nde. Richard Lower[2]) theilt uns im zweiten Capitel

1) Die im Folgenden mit einem * versehenen Werke waren mir
r im Original zugänglich.

2) R. Lower, tractatus de corde. Lond. 1669.

seines im Jahre 1669 in London erschienenen Tracta
de corde mit, dass er einem Hunde den achten Ner
durchschnitten, und nach 18 Tagen die Schnitt-Enden
geschwollen gefunden habe. Sechs Jahre später wird di
Thatsache auch durch eine Beobachtung am Menschen
Italien her bestätigt. Molinelli[3]) schreibt in sei
Abhandlung über das Aneurysma, dass er bei einer Sect
beide Enden eines durchschnittenen Armnerven ang
schwollen und erhärtet gefunden habe. „Morgag
wiederholt diese Beobachtung und setzt hinzu, dass es
Mühe werth sei, mehrere Beispiele dieser Art, wenn
vorkommen sollten, nicht unbemerkt zu lassen.“ [4]) Eben
theilen Prochasca[5]) und van Hoorn[6]) gleichlauten
Beobachtungen mit und Probst[7]) veröffentlicht auss
seinen eigenen Mittheilungen noch ausserdem Auszüge a
den Werken von Larrey, Meckel[8]) und Blasius üb
denselben Gegenstand. Die Untersuchungen der beid
letztgenannten Autoren erheben sich schon mehr über d

---

3) Molinelli Antonio, Dissertationes anatomico-pathologic
Venet. 1675.

4) * Arnemann Justus, Versuche über die Regeneration
lebenden Thieren. Göttingen 1778. Bd. I. p. 204.

5) Prochasca Georg, Tract. anatomic. de structura nervoru
Vindob. 1779.

— Adnotat. academicae. Fasc. 1. 2. 3. Prag 1784.

6) van Hoorn, Dissertatio de iis, quae in partibus memb
praesertim osseis, amputatione vulneratis, notanda sunt. Lugd. Bat. 18

7) Probst Fr., de mutationibus, praecipue nervorum et vasoru
quae in trunco dissecto fiunt. Diss. inaug. Halae 1832.

8) M. glaubte, dass diese „ganglia“ aus einer fibrös-knorpelig
Substanz zusammengesetzt seien, in welcher Nervenfasern nicht v
handen.

rer Vorgänger, indem sie sich ausschliesslich mit den
eränderungen an Amputationsstümpfen beschäftigen. Noch
her stehen die Arbeiten derjenigen, welche in der Unter-
chung über die Neurome experimentell vorgingen. Ihren
eigen eröffnet, wenn ich von Lower Abstand nehme,
ontana [9]). Ihm folgt Arnemann, der uns in seinem
höchst anregend, man könnte oft sagen humoristisch
schriebenen Werke „Ueber die Regeneration an leben-
n Thieren" interessante Mittheilungen macht über die
eurome, auf die ich weiter unten noch öfter zurück-
mmen werde. Kurz vor ihm veröffentlichte Michaelis [10])
inen Brief an Camper, worin er ebenfalls die Nerven-
schwellungen erwähnt. Alle, die sich mit der so höchst
teressanten Frage der Nervenregeneration experimentell
schäftigt haben, und deren Werke bis in die neueste
eit reichen, haben die Beobachtung der Nervenanschwel-
ng nach der Durchschneidung derselben gemacht.
usser Anderen sind es Huhn [11]), Meyer [12]), Brechet [13]),

---

9) Fontana, Sur la venin de la vipère Florence 1781. — Ab-
andlung über das Viperngift nebst einigen Beobachtungen über den
rsprünglichen Bau des thierischen Körpers, über die Wiedererzeugung
er Nerven und der Beschreibung eines neuen Augencanals. Berlin 1787.

10) Michaelis, Ueber die Regeneration der Nerven. Brief an
amper, Cassel 1785. Richter's chir. Bibl. Bd. V. VIII.

11) Huhn Otto, Commentatio de regeneratione partium mollium
n vulnere. Göttingae 1787.

12) Meyer J. C. H., Ueber die Wiedererzeugung der Nerven.
teil's Archiv. Bd. II. p. 449.

13) Brechet, Article Cicatrice Dictionnaire de medicine Tom. V.
– Ueber Vernarbung. Encyclopaedie der medicinischen Wissenschaften
on Fr. L. Meissner und Chr. Schmidt. Bd. XII.

Gruithuisen [14]), Swan [15]), Eggers [16]), Larrey [17]), Flourens [18]), Zimmermann [19]), Lund [20]), Pauli [21]), Descot [22]), Prevost [23]), Tiedemann [24]),

---

14) Gruithuisen Fr. von, Ueber die Empfindungen und Gefühle durch einen abgeschnittenen und wieder zusammengeheilten Nerven. Beiträge zur Physiognosie und Eautognosie. München 1812.

15) Swan, A. dissertation on the treatement of morbid loc affections of nerves. London 1820. Ch. 14. 15. — Gekrönte Preisschrift über die Behandlung der Localkrankheiten der Nerven. A dem Englischen von Dr. Franke. Leipzig 1824.

16) Eggers Joh. Christian, Von der Wiedererzeugung, ei medicinisch-physiologische Abhandlung. Würzburg 1821.

17) Larrey, Notice sur quelques phénomènes pathologiques o servés dans la lesion des nerfs et dans leur cicatrisation. Revue medi Mars 1824. — Annales des sciences naturelles 1827, p. 439. — D C. Fr. Heusinger's Zeitschr. f. organ. Physik. Bd. II. Heft III. p. 32

18) Flourens, Experiences sur la réunion ou cicatrisation d plaies de la moelle épinière et des nerfs. Annales des sc. nat. T. XII — Cuvier, analyse des travaux de l'academie royale des Sciences par dant 1824. — Heusinger's Zeitschrift. Bd. II. Heft III.

19) Zimmermann, Ueber Reproduction im Allgemeinen un über Reproductionsfähigkeit einzelner Organe, bes. der Nerven un Muskeln. Reil's Arch. Bd. XI. p. 131.

20) Lund, Physiologische Resultate der Vivisectionen neuere Zeit. Eine von der Kopenhagener Universität gekrönte Preisschrift Kopenh. 1825.

21) Pauli F., De vulneribus sanandis. Comment. physiologico chirurgica praemio ornata Götting. 1825.

22) Descot P. J., Dissert. sur les affections des nerf. Pari 1825. Ueber die örtlichen Krankheiten der Nerven, übersetzt ver J. Radius. Leipzig 1826.

23) Prevost, Note sur la regénération du Tissu nerveux. Memoires de la Société de physique et d'histoire nat. de Genève. Tom III. — Annal. de sc. nat. Flor. 1827. Tom X. p. 168. — Heusinger's Zeitschrift. Bd. II. Heft III. — Froriep's Notizen 1827. p. 318.

24) Tiedemann, Ueber die Regeneration der Nerven. Zeitschrift für Physiologie von Tiedemann und Treviranus. 1831. p. 68.

'en [25]), Friedreich [26]), Burdach [27]), Steinrueck [28]), ent [29]), Bruch [30]), Schiff [31]), Hjelt [32]), Eulenburg nd Landois [33]), Remack [34]), Magendie [35]), Erb [36]), Neumann [37]), Hertz [38]).

---

25) Pen Cornelius, Dissertatio medica de nervorum regeneratione. Trajecti ad Rhenum 1834.

26) Friedreich J. B., Die neuesten Erfahrungen und Ansichten über die Localkrankheiten und die Wiedererzeugung der Nerven mit Berücksichtigung der Literatur. Jahrbüch. der in- und ausländischen gesammten Medicin von C. Chr. Schmidt. Jahrg. 1835. Bd. V. p. 89.

27) Burdach Emil, Beitrag zur mikroscopischen Anatomie der Nerven. Königsberg 1857.

28) * Steinrueck Otto, De nervorum regeneratione, comment. physiolog. Berolini 1838.

29) * Lent E., De nervorum dissectorum commutationibus et regeneratione. Diss. inaug. Berolini 1855. — Beiträge zur Lehre von der Regeneration durchschnittener Nerven. Zeitschr. für wissenschaftl. Zoologie. 1856. Bd. VII. p. 145.

30) * Bruch C., Ueber die Regeneration durchschnittener Nerven. Zeitschr. für wissenschaftl. Zoologie. 1855. Bd. VI. — Archiv für gemeinsch. Arbeiten. II.

31) Ebendas.

32) * Hjelt Otto, Ueber die Regeneration durchschnittener Nerven. Virchow's Arch. Bd. XIX.

33) * Eulenburg und Landois, Die Nervennaht. Berliner Klin. Wochenschrift. 1864. Nr. 46, 47, 48.

34) * Remack, Virch. Arch. Bd. XXIII. p. 441.

35) Magendie, Recherches experimentales sur les effects consecutifs à la section des nerfs mixtes. Canstatt's Jahresbericht. 1866.

36) * Erb W., Zur Pathologie und pathologischen Anatomie peripherischer Paralysen. Deutsches Archiv für klinische Medicin. 1869. IV. V.

37) * Neumann E, Degeneration und Regeneration nach Nervendurchschneidung. Archiv für Heilkunde. 1868. IX.

38) * Hertz H., Ueber Degeneration und Regeneration durchschnittener Nerven. Virch. Arch. XLVI.

Ausser diesen zahlreichen experimentellen Unter-
suchungen über die fraglichen Geschwülste finden sich
dann noch reichliche Notizen anderer Autoren, die grössten-
theils Originalbeobachtungen, theils auch nur Referate
publiciren. Aus ihnen hebe ich hervor Larrey [39]), der
drei Fälle von cicatriciellen Neuromen genau beschreibt,
ferner die Engländer Lawrence [40]), Langstaff [41]) und
Crookes [42]); dann Professor Wedl [43]), der vier Fälle von
Narbenneurombildung mittheilt. Ferner sind zu nennen
Weissmann [44]), Virchow [45]), Foerster [46]), und schliess-
lich die meisten der heutigen Lehrbücher über allgemeine
Pathologie, pathologische Anatomie und Chirurgie, wie die
von Uhle und Wagner, Foerster, Bardeleben, Bill-
roth, etc. etc. Zu bedauern ist nur, dass die Angaben
über das Alter der Neurome und ihre Grössenverhältnisse

---

39) * Larrey J. D., Chirurg. Klinik. 1831. III.

40) Lawrence's William, Vorlesungen über Chirurgie und chirurg. Therapeutik. Deutsch bearbeitet von Fr. Behrendt. Leipzig 1834. Bd. II. p. 426.

41) Langstaff, Medico-chirurgical Transactions. 1830. Vol. XVI.

42) Crookes, Behrend's Repertorium d. med. klin. Journal. d. Auslandes. 1834. April. p..398.

43) * Wedl, Prof. Dr. C., Ueber die knollenartigen Anschwellungen der Nervenstämme an Amputationsstümpfen. Zeitschrift der K. K. Gesellschaft der Aerzte zu Wien. 1855.

44) * Weissmann, Dr. Aug, Ueber Nervenneubildung in einem Neurom. Zeitschrift für rationelle Medicin. 1859. Bd. VII.

45) * Virchow Rudolph, Das wahre Neurom. Arch. für pathol. Anat. u. Physiol. XIII. — Die krankhaften Geschwülste. Berlin 1867. Bd. III. 1. Hälfte. p. 249 ff.

46) * Foerster, Ueber das neuroma verum. Würzb. medicin. Zeitschr. 1861. II.

in sehr vielen der genannten Werke entweder ganz fehlen oder ungenau angegeben sind.

Eine grössere Anzahl literarischer Arbeiten war mir nicht möglich hier zu beschaffen.

Ich gehe nun zu dem von mir untersuchten Falle über.

Rudolph K., 30 Jahre alt, Gärtner, glitt im Herbste des Jahres 1866 beim Einspringen in einen bereits in Bewegung befindlichen Eisenbahnzug vom Trittbrette eines Waggons ab, kam mit dem rechten Oberarm unter die Räder, erlitt eine Zermalmung desselben und musste sich in Folge davon in der Berliner Charité einer Exarticulation des rechten humerus unterziehen. Nach 8wöchentlicher Behandlung wurde er von dort als geheilt entlassen. Am 15. Februar 1871 wurde er wegen Tuberculose in das Universitäts-Krankenhaus zu Greifswald aufgenommen und starb daselbst am 30. Juni 1871. Die Section wurde am 1. Juli von Herrn Dr. Roth gemacht. Dieselbe ergab braune Atrophie des Herzens. Doppelseitige Pleuritis adhaesiva, Miliartuberculose beider Lungen, frischer Thrombus der rechten Lungenarterie. Embolischer Heerd der rechten Niere — Multiple Geschwüre der Magenschleimhaut — Tuberculose Geschwüre des Dick- und Dünn-Darms — Miliartuberkel der Leber. —

Rechte Oberextremität fehlt in Folge einer vor circa 5 Jahren erfolgten Exarticulation. Der bei der Operation gebildete Lappen zeigt sehr vollkommene Anheilung. Cavitas glenoidalis unter der Haut deutlich durchfühlbar. Processus coracoides tritt sehr scharf hervor in Folge der Einsenkung der supra- und infraclaviculären Räume; ebenso markirt sich sehr scharf das acromion. Unterhauttettgewebe am

Thorax ganz geschwunden. Musculatur der rechten Seite, besonders der Pectoralis sehr atrophirt und blässer als links.

Zum Zwecke späterer genauer Untersuchung wurde die rechte obere Körperhälfte sogleich in Müllar'sche Flüssigkeit gelegt; dieselbe wurde von mir 3 bis 4 Wochen nach der Section in Angriff genommen.

Nachdem die Clavicula aus ihrer Sternalverbindung gelöst und nach oben und aussen zurückgeschlagen, zeigen sich die Nerven des Brachialgeflechtes in klarer und übersichtlicher Lage. Auf den ersten Blick erkennt man, dass alle Nerven des Geflechtes, welche bei der Exarticulation eine Durchschneidung erlitten haben an ihren Schnittenden angeschwollen sind und also die Erscheinung der cicatriciellen Neurombildung darbieten.

Die Anschwellungen der Nerven sind zunächst charakterisirt durch eine verschiedene Grösse, vovon die folgende Tabelle die genaueren Maasse in Millimetern gibt.

Neurom des	Grösste Breite.	Grösste Dicke.	Grösste Länge.
N. Cutan. extern.	13	6	12
- Medianus	19	8	14
- Axillaris	13	8	14
- Radialis	18	9	18
- Ulnaris	6	5	6
- Cutan. intern.	6	4	9

Sämmtliche Nervenknoten sind am oberen, inneren Rande der Fossa glenoidalis angewachsen. Der des Nervs medianus (Nr. 1. Fig. 1.), welcher abgelöst und in der beigefügten Abbildung der grösseren Deutlichkeit halber

etwas höher, und hinter dem des Nervus Cutaneus externus liegend gezeichnet ist, lag ursprünglich über dem Neurom des N. Cutan. extern. und dem des N. axillaris, so dass diese beiden bei der Abbildung der natürlichen Verhältnisse unsichtbar geblieben wären, ähnlich wie es jetzt noch mit dem kleinen Neurom des N. ulnaris (Nr. 3) der Fall ist.

Ferner macht sich eine Verschiedenheit in der Lage der Knoten zu ihren Nervenstämmen bemerkbar. Die Neurome des Medianus und des Cutaneus externus liegen excentrisch, d. h. seitlich von der Längsachse des Nervenstammes, während die Endanschwellungen der übrigen Nerven ziemlich genau in der Verlängerung der Nervenstämme liegen. Diese excentrische Lage bietet den Anschein, als ob die Knoten sich nur an einer Seite des Nervenstammes gebildet hätten.

An den beiden Knoten des N. medianus und N. Cutaneus externus bemerkte man noch nach Ablösung der sehr stark hypertrophirten Hülle (Fortsetzung der Nervenscheide des Stammes) einen kleinen spindelförmigen Fortsatz aus dem letzten Ende des Neuroms zu der Narbe hinziehend.

Was nun die weiteren Verhältnisse der Knoten anlangt, so ist zunächst zu erwähnen, dass die bindegewebige Scheide der Nerven dieselben vollständig überkleidet, so dass also jeder Knoten wie in einem geschlossenen Sacke ruht. Diese Scheide ist sehr dick und derb und hängt innig mit den Nervenbündeln des Neuroms zusammen, sie ist reich an elastischen Fasern. Die Consistenz der Knoten ist hart, dem Fingerdrucke etwas nachgebend. Die Farbe ist grau-weiss. Die Oberfläche glatt.

Auf dem Durchschnitt ist die Farbe ebenso wie auf

der Oberfläche. Schon mit blossem Auge erkennt man Nervenfaserstränge, die sich nach den verschiedensten Richtungen hin kreuz und quer durchsetzen. Ich fand die Structur in der Weise, wiesie Virchov schon beschrieben hat. Er sagt: „Das Neurom ist auf dem Durchschnitt dicht, fibroid, filzig. Der Bau gleicht im Ganzen vollkommen dem eines s. g. Uterusfibroids, nur dass statt der Muscelfascikel Nervenfascikel eintreten, welche sich in jeder Richtung durchsetzen, verschlingen und verfilzen". Zunächst wurde das Neurom des N. medianus untersucht. Herr Professor Dr. Grohe nahm die erste Praeparation desselben vor. Nachdem er die Scheide gespalten hatte, ergab sich zunächst, dass der Nervenstamm ohne Schwierigkeiten in seine einzelnen Bündel zerlegt werden konnte. Dies Verhalten zeigte sich aber nur im Verlaufe des Nervenstammes selbst. Wo dieser in das Neurom übergeht, also genau an der Grenze zwischen freiem Nerv und Neurom, mussten zur weiteren Verfolgung der einzelnen Nervenbündel Scalpell und Scheere zur Hand genommen werden. Anfangs gelang diese Isolirung der Bündel noch ganz gut, je mehr aber die Praeparation ins Neurom vordrang, desto schwieriger wurde sie, um schliesslich, ungefähr im unteren Dritttheil des Knotens, ganz unmöglich zu werden. So weit konnte man also die einzelnen Nervenbündel innerhalb des Neuroms deutlich isolirt verfolgen. Bei dem Neurom des Medianus setzten sich die meisten Nervenbündel bis in die Peripherie des Knotens fort, und bildeten auf diese Weise gewissermassen ein äusseres Gerüst. Die wenigen Bündel, die sich in die Mitte des Knotens einsenkten, waren schmäler und dünner als die äusseren. Eine ähnliche Beobachtung theilt

Heller[47]) mit. Er sagt „Makroscopisch sind in den Tumoren keine Nervenfasern zu erkennen; die Nervenfasern verlieren sich in denselben; bei einem grösseren vertheilten sich Zweige der zutretenden Nerven gleich den Rippen einer Melone an der Oberfläche des Tumors, verloren sich aber gegen die Mitte desselben".

Macht man nun einen Schnitt aus dem Gewebe zwischen den Nervenbündeln oder etwa einen solchen mit dem Rasirmesser auf der Durchschnittsfläche des Neuroms, so sieht man schmale Nervenfasern, die ziemlich dicht an einander liegen und durch fibrilläres Bindegewebe von einander getrennt sind. Die Nerven erscheinen durchaus nicht in geradem, geordnetem Verlaufe, sondern sie stellen ein buntes Gewirr in allen Richtungen sich kreuzender Fäden dar. Man erhält Quer-, Längs-, Schrägschnitte, kurz Schnitte, die unter allen nur irgend denkbaren Winkeln und Richtungen die Nerven durchtrennt haben. Es ist aus diesem Grunde auch nicht möglich eine Faser auf eine längere Strecke hin zu verfolgen, weil sie ihres unregelmässigen Verlaufes wegen sehr bald mit irgend einem Schnitte endigt. Macht man den Versuch so, dass man von den Bündeln des Nervenstammes ein feinstes Bündel abzulösen und dies mit Scalpell oder Scheere möglichst weit in das Neurom zu verfolgen sucht, so stösst man im unteren Theil des Knotens auf die schon erläuterten Schwierigkeiten. Hier scheitert der Versuch an der Dichtigkeit und Festigkeit des Gewebes, welche wohl vorzugsweise in dem fibrillären Bindegewebe seinen Grund hat.

---

47) *Heller Dr. Arnold, Multiple Neurome. Virchows Archiv. Band 44. pag. 343.

Diese so dicht verfilzten Nervenfasern müssen wi
nun näher analysiren. Sind es neugebildete Nervenfaser
oder sind es degenerirte alte? Wenn ich einen mikrosco
pischen Vergleich anstelle, zwischen diesen verfilzte
Fasern und den Fasern aus den Bündeln des Nerven ober
halb des Neuroms, so muss ich sagen, dass ich ein Merk
mal, durch welches man immer und sicher die eine
Fasern von den anderen zu unterscheiden vermöchte, nich
auffinden konnte. Isolirte Fasern der verfilzten sind hi
und da schmäler als die aus den Nervenbündeln, und i
dem Filz trifft man Nervenbündel, die aus Fasern bestehen
welche sowohl schmäler, als auch in grösserer Anzah
vorhanden sind, als die Fasern in einem gleichbreiten
Bündel aus dem Nervenstamm. Dies Verhalten ist jedoch
durchaus nicht constant und dann könnte man auch mit
gutem Recht sagen, dass diese geringere Breite der Nerven-
fasern im Neurom ein Zeichen der nach unten immer mehr
zunehmenden Atrophie sei und dies Verhalten in Anspruch
nehmen für die Behauptung, diese verfilzten Fasern seien
alte atrophirte Fasern. Ich füge noch folgendes, die ge-
ringere Breite anlangend, hinzu. Man findet z. B. eine
Fervenfaser 0,0192 Mikromillimeter breit, verfolgt sie und
findet sie 0,8 Mmillim. weiter unterhalb nur mehr 0,0064
breit. Ich wiederhole nochmals, dies Vorkommen ist durch-
aus nicht constant und ausserdem mit Vorsicht aufzuneh-
men. Durch die Quellung in den verschiedenen Reagentien,
durch Drehung, Druck oder Zerrung beim Praepariren wird
sehr leicht das Mark an einer Stelle zusammengeschoben
und dadurch erscheint eine andere Stelle des Nerven
schmäler. Einen bestimmten Punkt, von wo ab in dem
vorliegenden Falle die Verjüngung aller Fasern stattfindet.

liess sich nicht nachweisen. Auch im letzten Ende des Neuroms finden sich noch breitere Fasern zwischen den schmalen; letztere bilden allerdings hier die überwiegende Mehrzahl.

Diejenigen Momente, welche mich nun bestimmt haben diese verfilzten Nervenfasern als neugebildete aufzufassen sind einmal ihre grosse Anzahl, in der sie vorhanden sind, und zweitens die Art und Weise wie sie vorkommen. Wir wissen, dass, wenn wir einen Nerven durchschneiden, die Ernährung desselben durch die gleichzeitig erfolgende Durchschneidung der Gefässe und dem nach den Gesetzen der Thrombosirung erfolgenden Verschluss derselben erheblich gestört wird. Die Markscheide nimmt an Masse ab, ja unter Umständen kann ein vollständiger Schwund derselben eintreten, so dass der weisse Nerv wieder auf einen grauen oder gelatinösen Zustand zurückgeführt wird, den Zustand der grauen Atrophie oder gelatinösen Degeneration[48]). Es kann nun der Nerv in diesem zunächst auf die Durchschneidung folgenden Stadium der Degeneration doch nur in so viele einzelne Primitivfasern zerfallen, als er in seiner Zusammensetzung besitzt; und diese würden nie, selbst bei Zunahme des interstitiellen Bindegewebes, einen solchen Raum einnehmen, wie ein Neurom. In dem Filz des Neuroms handelt es sich aber zweifellos um eine Massenzunahme der Nervenfasern, diese kann aber auf keine andere Weise, als auf dem Weg der Neubildung zu Stande kommen.

---

48) * Virchow, Cellularpathologie. Berlin 1871. IV. Auflage. pag. 278.

Führer[49]) und Genersich[50]) haben in den von ihnen beobachteten Fällen von Neuromen vergleichende Zählungen zwischen den Fasern aus dem Neurom und den zuführenden Nervenstämmen vorgenommen und geben folgende Resultate an. Führer fand in den Querschnitten eines Medianusneurom fünfmal so viel Nerven als in den Querschnitten des Nervenstammes. Genersich sagt: „Um mit einiger Gewissheit das Verhältniss der Nervenfasern in den Geschwülsten und den zuführenden Nervenstämmchen angeben zu können, nahm ich eine Zählung der Primitivnervenfasern vor. Auf diese Art fand ich in einem kleinen Hautknoten, 228, in dem zuführenden Nerven 220, in einem anderen Knoten als Mittel mehrerer Zählungen 908 und dem zuführenden Nerven 827; in einem dritten Knoten als Mittel von 6 Zählungen in Geschwulst 336, im zuführenden Nerven 369 Nervenfasern. Aus den geringen Unterschieden im zu- und abführenden Nervenstämmchen und in der Geschwulst glaube ich schliessen zu dürfen, dass die Zahl der Nervenfasern in der Geschwulst überhaupt dieselbe bleibt, wie im betreffenden Nerven, und daher weder eine bemerkenswerthe Vermehrung noch eine Verminderung der Nervenelemente vorliegt". Die Neurome der beiden Autoren waren keine cicatriciellen, sondern Continuitätsneurome. Ich glaube ferner die Neubildung der betr. Fasern folgern zu dürfen aus der verfilzten Anordnung derselben. Ein solches nachträgliches Durchsetzen und Verschlingen der Fasern ist für die ein-

---

49) * Führer, Dr. F., Neurombildung und Nervenhypertrophie. Arch. für physiolg. Heilkunde 1856.

50) * Genersich, Dr. Anton, Multiple Neurome. Virch. Arch. Bd. 49. pag. 29.

fach degenerirten Fasern so viel mir bekannt, noch nicht nachgewiesen und es kann diese Anordnung nach meinem Dafürhalten nur durch eine Neubildung zu Stande kommen.

Bei weiterer Beobachtung der einzelnen Fasern aus dem Nervenfilz mit einer mittelstarken Vergrösserung(1:300) bemerkte man häufig Fasern, welche durch Aneinanderreihung spindelförmiger Zellen entstanden zu sein schienen. Die einzelnen Spindeln waren scharf contourirt bald kürzer und breiter, bald länger und schmäler, im Innern enthielten dieselben glänzendes Mark, das bald mehr in Gestalt kleiner Klümpchen, bald in länger gezogenen vielfach spindelförmigen Figuren sich darstellte. Die Bilder glichen aufs täuschendste den Zeichnungen, wie sie Foerster aus cicatriciellen Neuromen gegeben hat. Foerster, und nach ihm auch Heller deuten die Sache in dem Sinne, dass aus der Verschmelzung dieser Spindelzellen die neugebildeten Nervenfasern hervorgehen. Bei der Wichtigkeit dieser Frage unterwarf ich diese Praeparate einer sehr sorgfältigen Prüfung und untersuchte dieselben mit immer stärkeren Vergrösserungen und zuletzt auch mit einem Immersionssystem. Die Resultate, zu denen ich bei dieser weiteren Untersuchung gelangte, waren wesentlich verschieden von denen, wie ich sie zuvor bei Anwendung der schwächeren Vergrösserungen erhalten hatte, die Spindelzellen mit ihren polaren Ausläufern und scheinbaren Kernen waren verschwunden. Sie ergaben sich als eine optische Täuschung, als Kunstproducte, die zu Stande gekommen waren durch eine ungleichmässige Vertheilung des Markes in den einzelnen Nervenfasern, wahrscheinlich in Folge der Praeparation. Dass diese markhaltigen Spindeln keine Zellen waren, wurde ferner noch bewiesen dadurch, dass es nicht möglich war

sie auf irgend eine Weise zu isoliren, sowie durch den Mangel jeglicher Reaction auf Essigsäure. Noch viel täuschender war das Verhalten bei ganz schwachen Vergrösserungen, wo die häufig in Folge des Zerzupfens zu Stande kommenden Axendrehungen der Nerven an einer oder mehreren Stellen nicht deutlich sich erkennen liessen. Vielfach schien das Mark auch wie gequollen und dadurch die Scheide mehr abgelöst. Einen gewissen Einfluss auf dies Verhalten darf gewiss auch den verschiedenen Flüssigkeiten zugeschrieben werden, in denen die Praeparate aufbewahrt worden waren, dieselben lagen zuerst in Müller'scher Flüssigkeit, dann in Alkohol und schliesslich in Glycerin. Auffallend ist jedenfalls dabei die Resistenz des Markes, welches trotz der Einwirkung so differenter Reagentien noch seine charakteristischen Eigenschaften erhalten hatte. Ich war sehr interessirt unter diesen Verhältnissen auch etwas über den Axencylinder zu erfahren. Zu diesem Zwecke färbte ich Praeparate mit Carmin, zog sie dann mit 40%, dann mit 80% Alkohol 24 Stunden aus und verfolgte sie unter Zusatz von Terpentinöl. An vielen Stellen sah ich die Axencylinder, roth gefärbt, gegen das blasse Mark deutlich abgehoben. Auch dieses Verfahren liess jene spindelförmige Zellen als Kunstproducte und optische Täuschungen erkennen. Durch das blasse, fast ungefärbte, in Spindelzellen ähnlicher Form geronnene Mark zog in der Mitte der scharf begrenzte, rothe Axencylinder hindurch; und an Stellen, wo zwischen den Fasern fibrilläres Bindegewebe lag, dessen Körperchen durch Zusatz von Essigsäure sichtbar gemacht waren und die sich glänzend roth imbibirt hatten, erkannte man sofort die Marknatur jener Pseudospindelzellen. Dies ganze Verhalten ist von der grössten Bedeutung, denn es

gewinnt fast den Anschein, als ob viele Autoren diese Bilder in dem Sinne deuteten, dass aus diesen Spindelzellen die neugebildeten Nervenfasern direkt hervorgingen.

Eine Theilung von Primitivfasern habe ich nie gefunden, wohl aber eine dichotomische Theilung der Nervenbündel und zwar meist im unteren Ende des Knotens. Ich befinde mich hier in Uebereinstimmung mit Weissmann [51]) Aehnliche Beobachtungen theilt auch Bruns [52]) mit. Diese Aeste liefen dann meist nicht in gerader Richtung weiter, sondern verschlangen sich mit den Nachbarbündeln, liefen sogar, sich umkehrend, nach oben zurück. Letzteres Verhalten ist nicht selten, und ich glaube, dass es zum grössten Theil die Ursache ist von dem wirren Durcheinander der Fasern, indem diese rückläufigen Fasern sich mit den geraden nach den verschiedensten Richtungen hin kreuzen. In dem spindelförmigen Fortsatze am unteren Ende des Knotens befanden sich ebensolche Fasern.

Es bliebe noch übrig die speciellen Vorgänge bei der Bildung und Entwicklung des Neuroms genau zu verfolgen. Das in seiner Ausbildung vollendete Neurom, wie es mir zur Untersuchung vorlag, ist für die Verfolgung dieser Frage, wie es mir sehr bald klar wurde ein sehr ungünstiges; ich möchte fast sagen ein ganz unbrauchbares Object. Es ist ein histologisch in sich abgeschlossenes Ganzes, der Entwicklungsprocess, der durch die Aneinanderreihung der einzelnen genetischen Momente allein Klarheit verbreiten kann, steht längst still und ist in allen seinen Theilen abgelaufen. Wir finden die fertig gebildete junge

---

51) l. c.

52) * Bruns, Dr. Paul, das Rankenneurom Virch. Arch. Bd. 50.

Nervenfaser und nicht die geringste Spur ist mehr vorhanden, die uns den Weg zeigen könnte, welchen die Nervenfaser in ihrer Entwicklung genommen hat. Die Untersuchung ausgebildeter Neurome wird also wenig Aufklärung für die Entwicklungsgeschichte geben; wir müssen uns vielmehr zu diesem Behufe an der Hand des Experimentes der Beantwortung dieser Frage zu nähern suchen.

Arnemann, der viel über hundert Nervendurchschneidungen an verschiedenen Thieren gemacht hat, giebt als Grund der Anschwellung das Hervordringen des Nervenmarkes an „Es ist schwer, sagt er, die Menge des Markes zu bestimmen, die aus den Scheiden herausgepresst worden. Sie richtet sich allemal nach dem Umfang der Nerven und der Kraft der Scheide. Mehrentheils drang das Mark eine Linie weit hervor in Gestalt kleiner, ungleicher, hellgrauer, glutinöser Klümpchen, auf deren Oberfläche eine helle wässrichte Flüssigkeit schwamm. Zuweilen war es etwas weiter hervorgedrungen und in kleinen Nerven weniger". Dann schildert er, wie das extravasirte Nervenmark anfänglich noch weich, immer mehr erhärtet sei, wie sich über die äussersten Spitzen des Marks eine feine, dünne Haut gelegt habe, um allem ferneren Extravasat Grenzen zu setzen, und wie dann die zellichte Scheide des Nerven fortgewachsen sei. Dieses ausgetretene Mark, welches er Scirrhus nennt, hat dann die ursprüngliche Gestalt beibehalten und genau in dieser Anlage sich vergrössert, entsprechend der verschiedenen Grösse der Nerven und der Kraft der Scheiden.

Langstaff und Crookes glaubten, dass die Anschwellungen durchschnittener Nervenenden entstünden, „quod

substantia nervea in telam cellulosam immittatur“ [53]).

Tiedemann dagegen ist der Meinung, dass diese Anschwellungen zu Stande kämen durch eine Exudation von coagolirbarer Lymphe intra neurilema atque telam cellulosam [53]), welche die Enden der einzelnen Nerven unter einander verbände.

Steinrueck lässt die Tumoren durch eine Ablagerung von organisirtem Fibrin zwischen die Nervenbündel entstehen. Hyelt leitet die Regeneration der Nervenfasern von einer Proliferation der Kerne des Neurilems her, die nach ihm vorzugsweise in der Nähe der Durchschnittsfläche am grössten sein und die Veranlassung zu der dort stattfindenden Anschwellung abgeben soll.

Wenn man einen Nerven an einem lebenden Thiere durchschneidet, so bemerkt man, dass die beiden Schnittenden von einander abweichen, dass zwischen ihnen eine Lücke entsteht. Dies Auseinanderweichen der Nervenenden ist eine Folge der elastischen Nervenscheide, die, wenn sie an irgend einem Punkte durchschnitten wird, sich nach beiden Seiten retrahirt. Virchow sagt über diesen Punkt folgendes:

„Ich möchte diese Retraction freilich nicht, wie Smith, auf die Elasticität der Nerven beziehen; Diese hat schon Haller widerlegt. Vielmehr meine ich, dass sie die passive Folge der Retraction der zerschnittenen Muskeln und Arterie ist.“ Was das letztere zunächst anlangt, so glaube ich, dass die zerschnittenen Muskeln und Arterien nicht

53) Citirt bei Steinrueck. l. c.

allein die Ursache der Nervenretraction sind, denn bei einer regelrechten Durchschneidung eines Nerven bei einem lebenden Thiere werden weder Muskeln noch grössere Arterien durchschnitten, und doch habe ich die Retraction der Schnittenden des Nerven dabei ausnahmslos beobachtet. Die Mittheilung von Haller, die nach Virchow eine Widerlegung der Elasticität des Nerven enthält, glaube ich so auffassen zu müssen, dass Haller beweist, dass die Nervenscheide elastisch ist, und dass der Nerv, wenn man ihm zuvor die Scheide abgezogen hat nicht mehr elastisch ist, also sich nach der Durchschneidung nicht mehr retrahirt [54]). Möglicherweise hat aber Virchow mit den Worten „die Elasticität der Nerven" die Nerven ohne Scheide verstanden.

Der Zug der elastischen Nervenscheide kommt nun auch am Schnittende des Nerven zur Geltung, und bewirkt, dass die einzelnen Nervenbündel in ihrer Aneinanderlage

---

54.) Ich füge die betr Stellen hier bei * A. von Haller, Elementa physiol. Tom. IV. p. 193. Lausannae 1762.

„Si nervum prius a suis vincalis cellulosis liberaveris, deinde medium secueris, tunc quidem adeo non retrahitur nervus, ut longior fiat, atque duo fines secundum se positi non adtingant se solum, sed omnino sibi paralleli adcumbant. Demum ne distracti quidem brevitatem suam recuperant, et longiores potius manent."

„Cellulosa nempe fila, quae et totum nervum cingunt et funes singulos, et fibrillas demum elemantares, elaterem habent, qualis in fibra animali omni, etiam diutissime a morte, superest, et quo ipso videas, sex a morte septimanis, ex laesa medullae spinalis pia membrana, aut arteria sebo plena, protuberare hinc medullae ipsius quasi fungum, inde sebacei materiei. — Contracta nempe fibra, mollem medullam eo premit, qua de parte resistentia similis pariterque pressae medullae peripsam sectionem nuper ablata est. Eadem cellulosa fila ad latra distracta redeunt in suam brevitatem et elaterem ostendunt."

gelockert werden, er zieht dieselben auseinander. Dieses Auseinanderweichen der einzelnen Nervenbündel am Schnittende ist der erste Schritt zur Bildung des Neuroms, welchem der zweite, die Neubildung von Nervenfasern, sofort nachfolgt. Beiläufig will ich bemerken, dass auch hindernde Verhältnisse diesem Auseinanderweichen der Nervenbündel entgegen treten können z. B. die Ligatur der Centralarterie im schiadicus, wo durch die Fixation des perivasculären Gewebes dem Zuge der elastischen Nervenscheide ein Gegengewicht gegenübergestellt wird.

Ich habe diesen Fall einmal beobachtet. Das Auseinanderrücken der Nervenbündel geht allmählich voran, und wir sahen oben bei dem Neurom des N. medianus wie die Bündel des Nervenstammes die Peripherie des Knotens wie ein Gerüst umfassten.

Diejenigen Neurome, welche eine excentrische Lage haben, entstehen möglicherweise durch eine schiefe Durchschneidung der Nerven, wie sie z. B. bei Amputationen durch den Ovalairschnitt vorkommen kann.

Was den spindelförmigen Fortsatz am unteren Ende des Neuroms betrifft, so widerhole ich, dass ich in demselben neugebildete Nervenfasern gefunden habe, ich ihn also für eine Neubildung halte. Larrey gedenkt auch schon dieser Fortsätze: er hat offenbar mehrere an einem Knoten beobachtet, denn er vergleicht sie mit den „fadenförmigen Wurzeln des Lauchs.“ Auch bei Arnemann finde ich eine dahingehende Bemerkung. Er sagt: „Allemal endigte er (der Scirrhus) vorne in eine kleine Spitze, welche im Zellgewebe sich verlor.“ Eine Besichtigung der Abbildung, die er davon giebt, lässt es jedoch zweifelhaft erscheinen, ob er dasselbe Gebilde gemeint hat. Ich

bemerke noch, dass das Vorkommen dieses Fortsatzes nicht constant ist.

Die mikroscopische Beobachtung über die Entwickelung der cicatriciellen Neurome, oder über die Regeneration der Nerven hat ebenfalls zwei Wege eingeschlagen. Man hat einmal Beobachtungen angestellt an Neubildungen, die durch Regenerationen entstanden waren, und zweitens ist man experimentell in dieser Frage vorgegangen. Was die Neubildungen anlangt, so gilt hier dasselbe, was ich oben bei der makroscopischen Untersuchung gesagt habe. Die experimentellen Untersuchungen sind verschieden ausgeführt, indem man sowohl nach Durchschneidungen wie nach Quetschungen der Nerven ihre Regeneration zu studiren bemüht war. Letzteres Verfahren ist besonders von Erb ausgeführt worden.

Die Ansichten, die sich nun bei diesen verschiedenen Arten der Untersuchnng bei den Antoren gebildet haben, lassen sich im Grossen und Ganzen als drei wesentlich von einander verschiedene auffassen.

Herz lässt die neugebildeten Nervenfasern entstehen aus — ausgewanderten Blutkörperchen.

Nach einer zweiten Ansicht, und sie ist durch die grösste Zahl von Autoren vertreten (Hjelt, Foerster, Bruns, Bruch, Lent und And.) geht die Regeneration der Nerven vor sich durch eine Proliferation der Kerne des Neurilems, resp. von Bindegewebszellen. Abgesehen von geringen, unwesentlichen Differenzen dachte man sich diesen Vorgang folgendermassen. Nach der Durchschneidung der Nerven entsteht zunächst eine Vermehrung der Kerne der bindegewebigen Nervenscheide. Die Kerne verlängern sich, indem sie spindelförmige Fortsätze bilden, und sich gleichzeitig

in parallelen Reihen anordnen. Die Fortsätze treten mit den Fortsätzen der ober- und unterhalb gelegenen Kerne in Verbindung und bilden so die erste continuirliche Anlage der neu zu bildenden Nervenfaser. Die Verbindungsfäden der Kerne werden immer deutlicher, bekommen einen Contour und versehen sich mit feinstreifigem Inhalte. Entsprechend den Kernen entstehen varicöse Anschwellungen. Die Kerne selbst bekommen fein granulirten Inhalt und werden mehr oder weniger undeutlich. Zunächst der äusseren Scheide bildet sich dann eine helle Belegungsschicht, wodurch die erste Andeutung eines doppelten Contour's entsteht. Die neugebildeten Fasern bilden nun scharf contourirte, schmale, anfangs durchsichtige, ziemlich regelmässig nebeneinander verlaufende Nervenröhren.

Eine dritte Ansicht endlich leitet die Regeneration der Nerven von einer Veränderung des Axencylinders her. Remack[55]) giebt an, dass der Neubildung eine Längstheilung des Axencylinders zu Grunde liege. Dieser und das Mark setzen sich innerhalb der bindegewebigen Scheide pinselartig in eine grössere Zahl neugebildeter Fasern fort. Neumann[56]) lässt die jungen Fasern in den alten, degenerirten Nervenscheiden entstehen.

Bei Virchow[57]) finde ich folgende kurz und vorsichtig ausgesprochene Ansicht über die etwaige Entstehung der neugebildeten Nervenfasern. Er sagt: „Man muss annehmen, dass im Laufe und am Ende der Nervenfasern eine wuchernde Neubildung stattgefunden habe. Die dicho-

55) Virch. Arch. Bd. 23.

56) l. c.

57) Sein Arch. XIII, das wahre Neurom.

tomische Theilung der Primitivröhren und die dadurch dicker werdenden Fascikel erklärt dies nicht genügend. Die seitliche Ausbreitung und der vollständig filzartige Verlauf der Fascikel setzen unzweifelhaft eine seitliche Neubildung, eine Art von Sprossentreibung voraus, für deren Mechanismus jedoch keine sichere Beobachtung beigebracht werden kann."

Meine eigenen experimentellen Untersuchungen über diese Frage haben leider öfter Unterbrechungen erlitten und sind in Folge davon nicht zu dem Abschlusse gelangt, den ich ihnen selbst gewünscht habe. Ich bedaure das um so mehr, weil hier gerade die Cardinalfrage der ganzen Abhandlung in Betracht kommt. Die Resultate, zu denen ich bis jetzt gelangt bin, gestatten mir noch nicht ein definitives Urtheil, welches sich zu einer Publication eignen könnte, und es widerstrebt mir halbfertige Untersuchungen zu veröffentlichen. Immerhin will ich nicht verschweigen, dass ich möglicherweise nach meinen bisherigen Präparaten zu der oben an zweiter Stelle mitgetheilten Ansicht über die Regeneration hinneigen könnte und eine Regeneration der Nerven aus bindegewebigen Elementen für wahrscheinlich halte.

Was die normale Entwicklung der peripherischen Nervenfasern betrifft, so entstehen diese nach den Angaben von Kölliker[58]) als Auswüchse der Nervenzellen der grossen Centren und der Ganglien, an die dann gewisse in der Peripherie sich aus den Elementen des mittleren Keimblattes entwickelnde Theile sich anlegen und die Scheiden

---

58) * Kölliker A., Handbuch der Gewebelehre des Menschen. Leipzig 1867. pag. 332 ff.

darstellen. Die Entwicklung der Nervenendigungen kann man am besten verfolgen im Schwanze der Larven nackter Amphibien und haben die dort beobachteten Verhältnisse auch Geltung für die meisten Nervenendigungen der Säuger. Die erste Anlage der blassen Nerven entsteht dort durch Verschmelzung spindelförmiger Zellen. Anfangs ist die Zahl der embryonalen Nerven sehr gering, nach und nach entwickeln sich dieselben dadurch, dass immer neue Zellen mit den vorhandenen Stämmen sich verbinden. Die Fasern verdicken sich allmählich zum 2- bis 4fachen ihres ursprünglichen Durchmessers und entwickeln in sich nach und nach dunkelrandige, feine Primitivfasern.

Soviel über die Frage der Entwicklung der Neurome.

An diese schliesst sich eng die Betrachtung über den Einfluss der Entzündung auf die Neurombildung. Steinrueck glaubt, dass die Entzündung überhaupt die Veranlassung zur Neurombildung sei, und Virchow[59]) nimmt an, „dass die Reizung bei der Heilung, namentlich eine prolongirte mit Eiterung verbundene Vernarbung der Amputationswunde vielleicht von Einfluss auf die Neurombildung ist.“ Die Steinrueck'sche Auffassung scheint mir nicht ganz stichhaltig zu sein, denn dann müssten bei langdauernden etwa mit Suppuration verbundenen Heilungsvorgängen grössere Neurome zu Stande kommen, als bei einfachen Heilungen per primam intentionem. Dass der Entzündung ein Einfluss auf die Neurombildung zukommt, scheint mir nach meinen Beobachtungen nicht geläugnet werden zu können. Bei einer einfachen Entzündung, wie sie bei jeder prima intentio vorliegt, werden die unter

59) * Krankh. Geschw. III. 251.

ihrem Einfluss stehenden gefässhaltigen Gewebe, also auch die durchschnittenen Nervenenden, leicht geschwellt. Dazu gesellt sich Auflockerung und grössere Durchfeuchtung, die zusammen ein günstiges Moment abgeben für das Auseinanderweichen der Nervenbündel. Tritt aber zu dieser einfachen Entzündung Suppuration hinzu, so wird das eventuell schon neu gebildete zarte Nervengewebe auf Kosten der Neurombildung zu Eiter eingeschmolzen. Ich habe dahin gehende Beobachtungen an Kaninchen mehrfach gemacht, bei denen eitrige Entzündungen der Wunde nicht selten sind, denen sie dann stets erliegen.

Ausser dem einen, oben näher beschriebenen Fall von Neurombildung nach Exarticulation des Humerus, hatte ich Gelegenheit noch 6 Amputationsstümpfe näher zu untersuchen. Sie hatten ein Alter von $2\frac{1}{2}$, 6, 12, $12\frac{1}{2}$ Tagen, 5 und 8 bis 9 Jahren nach der Amputation. Die beiden letzten zeigten ausgebildete Neurome, deren Grössenverhältnisse ich weiter unten in der Tabelle angeben werde. Bei den vier ersten, die sämmtlich Oberschenkelstümpfe waren, fand ich den Ischiadicus unverändert, während die kleineren Nerven, wie die Cutanei und der Saphenus schon deutlich keulenförmige Anschwellungen zeigten. Zu diesen 3 von mir beobachteten Fällen entwickelter Neurome fand ich noch 9 ähnliche mit ziemlich genauen Grössenangaben versehene Fälle in der Literatur, welche ich zusammen in der weiter unten folgenden Tabelle über das Wachsthum der Neurome vereinigt habe.

In Bezug auf das Wachsthum der Neurome muss ich zunächst einen Hauptnachdruck legen auf den Unterschied zwischen kleinen und grossen Nerven. An den kleinen Nerven entwickeln sich die Neurome schneller

als an den grossen. Ich fand es beim Vergleichen der verschieden grossen Nerven in ein und demselben Stumpf, und sah es besonders bei Durchschneidungen der kleinen Nerven des Kaninchens.

Worin dieser Unterschied begründet ist, vermag ich nicht anzugeben, jedenfalls ist er zweifellos vorhanden. Ich finde auch eine dahinzielende Bemerkung bei Wedl, welcher sagt: „Hinsichtlich der Zeit, welche zum Wachsthum dieser Knoten erforderlich ist, scheinen wohl Jahre zur Bildung der grösseren nöthig zu sein. Kleine knollige Schlingen bilden sich nach Larrey schon nach 10 bis 11 Monaten.“ Auch dieser Termin scheint mir etwas weit gegriffen, und ich halte dafür, dass die kleinen Neurome sich noch früher entwickeln, etwa in der sechsten bis achten Woche, vorausgesetzt, dass die Heilung der Wunde ohne Störung vor sich geht. Jedenfalls sieht man in dieser Zeit nach der Durchschneidung bei Kaninchen schon deutliche, runde, knotige Anschwellungen. Wedl erzählt von den Nerven des Unterschenkels, dass sie 7 Wochen nach der Amputation „etwas abgeplattet und abgerundet, mit einer kaum merklichen Schwellung endigten.“ Larrey fand 3 Monate nach einer Exarticulation des Oberarms die Hauptnervenzweige des plexus mittels ihrer Enden verwachsen und angeschwollen. Allgemein gültige Gesichtspunkte lassen sich, wie mir scheinen will, nicht aufstellen. Das Wachsthum scheint nach Allem ein langsames zu sein. Die Neurome der kleineren Nerven entwickeln sich meist noch in der Zeit der Wundheilung, also noch unter entzündlichen Einflüssen, während die grösseren erst später zur Entwicklung gelangen. Im Uebrigen verweise ich auf die umstehende Tabelle.

Tabelle über die makroscopischen Veränderungen am centralen Stumpfe durchschnittener peripherischer Nerven beim Menschen.

№	Zeit nach der Durchschneidung.	Art der Durchschneidung.	Mitgetheilt von:	Verhältnisse des Nervenstumpfes.
1.	7 Woch.	Amputatio cruris.	Prof. Wedl., Ueber die knollenartigen Anschwellungen der Nervenstämme an Amputationsstümpfen. Zeitschrift der k. k. Gesellschaft der Aerzte. Wien 1855.	„Die Nerven endigten etwas abgeplattet und abgerundet mit einer kaum merklichen Schwellung.“
2.	3 Mon.	Exarticul. humeri.	Larrey., Chir. Klin. III. 1831.	Es fanden sich Verwachsungen der Hauptnervenzweige des Plexus mittels ihrer Enden vor. Auch Anschwellungen waren vorhanden, wie sich aus der Notiz in Nr. 4 ergibt.
3.	5 Mon.	Amput. cruris.	Wedl. l. c.	Der Nervus Tibialis posticus endigte mit einer nur etwas mehr als den Grunddurchmesser des Nervenstammes betragenden Anschwellung. Der Peroneus superficialis und Peroneus profundus (Tibial. anticus) zeigten an ihrem Endtheil keine markirten Schwellungen; ein Zweig des ersteren lagerte sich an den Knoten des Tibialis post., und war mit ihm so verschmolzen, dass die Nervenröhren der letzgenann-

Tabelle über die makroscopischen Veränderungen am centralen Stumpfe durchschnittener peripherischer Nerven beim Menschen.

№	Zeit nach der Durchschneidung.	Art der Durchschneidung.	Mitgetheilt von:	Verhältnisse des Nervenstumpfes.
				ten Nerven und jenes Zweiges in eine bulböse Schwellung endigten.
4.	12 Mon.	Exartic. humeri.	Larrey. l. c.	Es fanden sich auch Nervenanschwellungen, aber vollkommener als in dem vorigen Praeparat (Nr. 2). Es waren vereinigt Medianus und Ulnaris, Radialis und Cutaneus externus, Cutaneus internus und Axillaris, und zwar so, dass man an jeder Verschmelzungsstelle eine besondere kleine und knollige Schlinge wahrnimmt.
5.	1½ Jahre	Durchschneidung eines Medianusastes am linken Daumen durch einen Glassplitter.	Weismann, Zeitschr. für rat. Med. 1859. Bd. VII.	Die Geschwulst am Nerven war spindelförmig, 7 Millim. lang, 3 Mm. breit, $3^1/_2$ Mm. dick, von derselben Farbe wie der Nerv.
6.	2 Jahre.	Amputatio humeri.	Larrey. l. c.	Medianus und Cutan. extern. waren mit einander verwachsen und formirten einen kleinen Knollen.
7.	5 Jahre.	Exarticul. humeri.	Verfasser.	Neurom des N. Cutan. extern. br. 13, dick 6, l. 12 Mm. - Medianus - 19, - 8, - 14 - - Axillaris - 13, - 8, - 14 - - Radialis - 18, - 9, - 18 - - Ulnaris - 6, - 5, - 6 - - Cutan. intern. - 6, - 4, - 9 -

Tabelle über die makroscopischen Veränderungen am centralen Stumpfe durchschnittener peripherischer Nerven beim Menschen.

№	Zeit nach der Durchschneidung.	Art der Durchschneidung.	Mitgetheilt von:	Verhältnisse des Nervenstumpfes.
8.	5 Jahre.	Pirogoff'sche Amputation.	Verfasser.	Der Nervus Tibialis 8 Mm. breit h ein Neurom von 17—18 Mm. Breit Der Peroneus ist 5 Mm. breit; se Neurom 15—17 Mm.
9.	7 Jahre.	Amputatio fem.	Wedl. l. c.	Die Geschwulst sass dem untere Ende des durchschnittenen Ischiadic auf und war mit ihm innig verbunde Sie war $8^1/_2$ Ctm. breit, 3 Ctm. lan 2 Ctm. dick, kastanienähnlich; an de mehr abgeplatteten Theile inserir sich der Nerv.
10.	9 Jahre.	Amputat. humeri.	Virchow., Arch. XIII.	In der Richtung der Achsel fühl man einen Haufen flintenkugelgross Knoten durch, die leicht verschiebb und sehr resistent waren und in h hem Masse einer Anschwellung de Axillardrüsen glichen. Es ware Neurome. Mit Ausnahme des Medi anus gingen sämmtliche grössere un kleinere Aeste des Armgeflechtes zu letzt in Knoten über. Fast alle dies Nerven schwollen schon vorher leich keulenförmig an und nahmen eine leicht geschlängelten, einige gradezu einen spiraligen Verlauf. Die klei neren Nerven gingen ziemlich gerad in kleinere spindelförmige Anschwel lungen über. Die grösseren machte dagegen eine leichte Krümmung und inserirten sich schräg von der Seite in den zugehörigen Knoten, in den

Tabelle über die makroscopischen Veränderungen am centralen Stumpfe durchschnittener peripherischer Nerven beim Menschen.

№	Zeit nach der Durchschneidung.	Art der Durchschneidung.	Mitgetheilt von:	Verhältnisse des Nervenstumpfes.
				sie ziemlich tief eindrangen. Diese grösseren Knoten hatten im Allgem. eine rundliche, einzelne eine vollkommen kugliche Gestalt, glatte Oberfläche, weissliches, blassröthliches Aussehen.
11.	9—10 Jahr.	Amputat. fem.	Verfasser.	Der Ischiadicus ist 14—15 Mm. breit, macht gegen die Narbe eine knieförmige Biegung; sein Neurom 20—22 Mm. breit, 38—40 Mm. lang. Der Saphenus major 5—6 Mm. breit; sein Neurom ist 12—15 Mm. lang, 8—10 Mm breit. Cutaneus fem. internus 4—5 Mm. breit; sein Neurom lang 12—14, breit 9—10 Mm.
12.	11 Jahr.	Amputat. humeri.	Wedl. l. c.	Nervus Radialis, 5 Mm. dick endigte in eine 2 Ctm. lange, $1^1/_2$ Ctm breite, consistente Geschwulst. Der Medianus und der Cutaneus medius endigten verschmolzen in einen gemeinschaftlichen Knollen. Der Cutan. extern. endigte an der inneren Fläche eines flachen, schief gelagerten, pflaumenkernähnlichen Knotens. Der N ulnaris verlief in einem elipsoiden, etwas über $\frac{1}{3}$ 3 Ctm. langen Knollen, an dessen unterem Ende er sich inserirte, mit dem Ulnaris war der Ulnarast des Cutan. medius zu demselben Knollen verschmolzen.

Man sieht, dass leider gerade Beobachtungen aus der Zeit von 1—7 Wochen nach der Durchschneidung fehlen, und für diesen Mangel will ich experimentelle Beobachtungen an durchschnittenen Thiernerven eintreten lassen, obgleich ich sehr wohl weiss, dass die Resultate dieser Untersuchungen nicht ohne weiteres auch Geltung haben für die Veränderungen menschlicher Nerven nach Amputationen oder Exarticulationen. Arnemann schreibt über diesen Gegenstand: „Den sechsten Tag hatte das Extravasat schon eine ungleich festere Consistenz. Es war nicht mehr so rauh und höckricht als am 2. Tage, vielmehr glatt und mit einer Haut überzogen. In Versuchen von 10 Tagen war das Extravasat merklich härter und bleichroth. Zuweilen glich der Scirrhus einer Linse, einem Nervenknoten, einer kleinen Zwiebel, einem Citronenkeru, aus welchem der Nerv keimte und manchem anderen Ideal einer fruchtbaren Einbildungskraft. Zuweilen war er mehr rund wie eine kleine Erbse, oft mehr cylindrisch, zuweilen auch oval. Unterweilen hatte er mehrere Absätze in kleine Hügel, wenn das Mark in dieser Gestalt vorgedrungen war. Allemal endigte er vorne in eine kleine Spitze etc. — Nach 20 Tagen hatte das Extravasat wenig an Grösse zugenommen. — Nach 1 Monat war er vollkommen hart und wahrer Scirrhus. Es scheint, dass diese Zeit der Termin der Vollkommenheit sei. Später habe ich wenig Veränderungen wahrnehmen können. In späteren Versuchen von 35 bis 40 und 45 Tagen fand ich fast keinen Unterschied. Auch die Versuche von 50, 60, 82, 90, 100 und 110 Tagen waren allemal wenig von einander verschieden. Nach 123 und 155 Tagen war der Scirrhus beinahe ganz unverändert. Die Härte war dieselbe geblie-

ben und an Grösse hatte er wenig zugenommen. Der Scirrhus schien in diesen spätesten Versuchen überhaupt kaum $^1/_4$ im ganzen Umfang vergrössert zu sein.“ Man sieht die Entwicklung geht in den ersten Zeiten nach der Durchschneidung vor sich und das Wachsthum ist ein langsames.

Es erübrigt noch einige Veränderungen zu berücksichtigen, welche sich an den Nervenstämmen des oben näher beschriebenen Cervicalgeflechtes bemerkbar machen.

Sämmtliche an ihren Enden angeschwollenen Nerven sind im Verlaufe oberhalb dieser Knoten mehr oder weniger geschlängelt und gewunden. Ferner lässt sich eine Dislocation der Stämme, bedingt durch abnorme Verwachsung constatiren, und endlich sind die Nervenstämme an der exarticulirten Seite viel dünner und schmäler als die der gesunden Extremität, ein Verhalten, welches noch deutlich bis an die Vorderstränge des Rückenmarks hinauf zu verfolgen ist.

Was zunächst die Verwachsung der Nerven untereinander betrifft, so sind der N. radialis und N. axillaris in ihrem unteren etwas über 2“ betragenden Verlaufe vereinigt. Ferner sind verwachsen der N. cutaneus extern. mit einem Stamme des N. medianus, Der N. ulnaris, welcher sich von dem anderen Stamme des Medianus abzweigt, schiebt sich mit seiner Anschwellung hinter diejenigen des Axillaris und Radialis, mit denen er in Zusammenhang getreten ist. An den N. ulnaris lehnt sich wieder das kirschkerngrosse Neurom des Cutaneus internus. Alle diese Verwachsungen, sowie die Verbindungen einzelner Nervenstämme untereinander z. B. die vom 5. und

6. Cervicalnerven, insbesondere aber die Adhaesionen der einzelnen Nervenanschwellungen an den oberen Narbenrand, sind von einer erheblichen Festigkeit, die dem Messer grossen Widerstand entgegensetzen, wie dies auch von fast allen Autoren schon beobachtet wurde. Den gewundenen Verlauf oberhalb der Neurombildung zeigen die grösseren Nerven alle deutlich ausgesprochen; an den kleineren tritt dies Verhalten weniger scharf hervor, und bei dem kleinsten, dem N. cutarnus internus, ist eine Schlängelung kaum erkennbar. Die stärksten Windungen zeigt der Medianus. Sein oberer Stamm macht, nach dem der Cutaneus externus sich von ihm abgezweigt hat, zwei schlangenförmige Biegungen, und der eigentliche, nach Vereinigung der beiden Stämme formirte N. medianus beschreibt eine volle, Korkzieherartige Windung um seine Axe. Die Windungen des Cutaneus externus sind mehr in die Länge gezogen und die der verwachsenen Axillaris und Radialis mehr wellenförmig, kurz und gedrungen. N. ulnaris und N. cutaneus internus, zeigen unbedeutende, langgezogene Windungen. Die beiden zumeist geschlängelten Nerven, der Medianus und der Cutaneus externus haben die excentrisch gelagerten Neurome, und vielleicht ist diese starke Schlängelung neben der oben schon angedeuteten schiefen Durchschneidung des Nerven die Ursache dieser excentrischen Lage.

Ueber das mikroscopische Verhalten der Nervenstämme ist folgendes zu bemerken. Einen halben Zoll unterhalb des Austritts der Cervicalstämme unter dem Musculus scalenus anticus schnitt ich kleine Stückchen aus den Nerven, sowohl der normalen wie der pathologischen Seite, um vergleichende Unter-

suchungen daran anzustellen. Die Nervenfasern der pathologischen Seite lagen nicht dicht aneinander. Das Mark war hell, meist feinkörnig geronnen, nur in einigen breiteren Fasern noch zu dickeren Tropfen geballt. Fetttröpfchen fanden sich perlschnurartig aneinandergereiht in verschiedener Reichhaltigkeit. Das Perineurium locker umliegend, ohne besondere pathologische Veränderungen. Diejenige patholg. Veränderung aber, auf welche das grösste Gewicht zu legen ist, findet sich im Breitendurchmesser der Nervenfasern: Die Nervenfasern der pathologischen Seite sind schmäler, als die Fasern der Nerven auf der gesunden Seite. Die Nerven sind also im Zustande der Atrophie, in die sie durch Unthätigkeit und Ruhe verfallen sind. Dass diese Nervenstämme schon makroscopisch als die schmäleren im Vergleich mit der gesunden Seite zu nehmen seien, und dass sich dies Verhalten noch bis auf die Vorderstränge des Rückenmarks nachweisen liess, habe ich oben schon bemerkt. Ich habe diese Thatsache durch mikrometrische Messungen constatirt, die ich mit einem sehr feinen Nobert'schen Mikrometer bei einer Vergrösserung von 1: 530 (Schieck) und unter allen vorgeschriebenen Cautelen ausgeführt habe. Ich ordnete bei meinen Praeparaten, um möglichst viel genaue Messungen vornehmen zu können, stets eine grössere Anzahl von Nervenfasern auf demselben Objectträger immer genau in der Längsrichtung, damit ihr Breitendurchmesser durch Drehung oder Druck nicht alterirt würde. Eine Auswahl der zu messenden Fasern hat nur in so fern stattgefunden als nur solche Fasern gemessen wurden, die auf eine längere Strecke hin verfolgt werden konnten. Von jedem

Nervenstamm wurden 50 Messungen gemacht deren Resultat in folgender Tabelle niedergelegt[60]) ist.

Nervus cervicalis VIII.

	Normal.	patholog.	Differenz.
Durchschnittsbreite.	0,0301	0,0186	0,0115
Maximalbreite.	0,0384	0,0320	0,0064
Minimalbreite.	0,0224	0,0096	0,0128

Nervus cervicalis VII.

	Normal.	patholog.	Differenz.
Durchschnittsbreite.	0,0312	0,0217	0,0095
Maximalbreite.	0,0448	0,0352	0,0096
Minimalbreite.	0,0224	0,0096	0,0118

Nervus cervicalis VI.

	Normal.	patholog.	Differenz.
Durchschnittsbreite.	0,0282	0,0220	0,0062
Maximalbreite.	0,0448	0,0320	0,0128
Minimalbreite.	0,0096	0,0160	0,0064

Nervus cervicalis V.

	Normal.	patholog.	Differenz.
Durchschnittsbreite.	0,0282	0,0219	0,0063
Maximalbreite.	0,0480	0,0320	0,0160
Minimalbreite.	0,0128	0,0096	0,0282

60) Die Zahlen sind in Mikromillimetern.
„Normal“ bezieht sich auf die linke,
„Patholog.“ auf die rechte Seite.

Ferner untersuchte ich die aus den einzelnen Cervicalstämmen sich zusammensetzenden Nerven nach derselben Richtung hin und unter denselben technischen Massregeln. Die Stelle an den Nervenstämmen der pathologischen Seite, an welcher die Untersuchung vorgenommen wurde ist $^1/_2$ Zoll oberhalb der Neurome; auf der normalen Seite eine Stelle, die ungefähr in der Entternung von dem Nervenaustritt jener entspricht. Das Resultat ist folgendes.

Nervus Cutaneus externus.

	Normal.	patholog.	Differenz.
Durchschnittsbreite.	0,0235	0,0187	0,0048
Maximalbreite.	0,0320	0,0288	0,0032
Minimalbreite.	0,0160	0,0096	0,0064

Nervus medianus.

	Normal.	patholog.	Differenz.
Durchschnittsbreite.	0,0256	0,0189	0,0067
Maximalbreite.	0,0352	0,0320	0,0032
Minimalbreite.	0,0192	0,0064	0,0128

Nervus radialis.

	Normal.	patholog.	Differenz.
Durchschnittsbreite.	0,0238	0,0195	0,0043
Maximalbreite.	0,0352	0,0256	0,0096
Minimalbreite.	0,0160	0,0128	0,0032

Nervus axillaris.

	Normal.	patholog.	Differenz.
Durchschnittsbreite.	0,0224	0,0183	0,0041
Maximalbreite.	0,0288	0,0288	0,0000
Minimalbreite.	0,0160	0,0096	0,0064

Nervus ulnaris.

	Normal.	patholog.	Differenz.
Durchschnittsbreite.	0,0247	0,0202	0,0045
Maximalbreite.	0,0320	0,0320	0,0000
Minimalbreite.	0,0192	0,0128	0,0064

Die Resultate dieser mikrometrischen Untersuchungen sind höchst interessant. Sie verloren aber doch für mich etwas an Bedeutung, wenn ich dachte, dass es sich um Nervenfasern handle, die seit ungefähr 5 Jahren ohne Thätigkeit waren. Ich begann sofort experimentelle Untersuchungen in dieser Richtung und war sehr bald in der Lage constatiren zu können, dass es einer so langen Zeit nicht bedarf, um derartige atrophische Zustände herbei zu führen. Ich will kurz sein, und nur einen Fall notiren. Am 30. August 1871, Morgens 9 Uhr, excidirte ich einem schwarzen Kaninchen mittlerer Grösse aus dem rechten Ichiadicus ein 2 bis 3 Linien langes Stück, dessen Fasern sofort unter Zusatz von Jodserum gemessen wurden. Die Wunde heilte per primam intentionem. Am 5. September 1871 also 6 Tage nach der Operation, tödtete ich das Thier und nahm die Messungen der Nervenfasern des centralen, angeschwollenen Nervenstumpfes in der Breite vor. Es ergab sich eine, wenn auch nur sehr geringe Differenz in der Breite der Fasern, wie folgende Tabelle zeigt.

	Normal.	patholog.	Differenz.
Durchschnittsbreite.	0,0181	0,0162	0,0019
Maximalbreite.	0,0224	0,0224	—
Minimalbreite.	0,0096	0.0096	—

Ich muss hier, um nichts zu übergehen eine Fehlerquelle erwähnen, die sich bei diesen Untersuchungen leicht einstellt. Bei der Praeparation und Anordnung der isolirten Nervenfasern ist es nicht zu vermeiden, dass sich die Nervenfasern um ihre Längsachse drehen. Dadurch entsteht natürlich an der Umdrehungsstelle eine Einschnürung, und die Folge davon ist, dass das hierdurch sowohl nach unten wie nach oben gedrängte Mark den Nerven breiter erscheinen lässt, als er in Wirklichkeit ist. Ich habe mich bemüht diesen Fehler möglichst zu vermeiden und nur an solchen Stellen und solchen Praeparaten Messungen vorgenommen, wo ich eine solche Axendrehung mit Gewissheit habe ausschliessen können. Doch kann man auch dann selbst sich einer Täuschung oft nicht wehren.

Schliesslich will ich noch das Ergebniss der Untersuchungen über die atrophische Musculatur in der Umgebung des Operationsfeldes mittheilen, weil sie Veränderungen betreffen, die sich neben und mit den Veränderungen der Nerven entwickelt und ausgebildet haben und weil diese Veränderungen eine gewisse Aehnlichkeit mit jenen nervösen Störungen darbieten.

Anknüpfend an das Sectionsprotocoll ergab sich zunächst bei der Untersuchung ein Schwund der Muskulatur der rechten Schultergegend. Es betheiligten sich an dieser Atrophie die beiden Pectorales, der Deltoides, der Latissimus dorsi, und der Subscapularis. Eine Differenz zwischen dem Trapezius, Rhomboideus und Levator anguli scapulae der einen und der anderen Seite war nicht zu constatiren. Man wird die Erwähnung der Musculi teres major und minor mit Recht vermissen; ich habe diese beiden Muskeln an dem Praeparate auch vermisst und nach lange dau-

ernder Untersuchung ihre atrophirten Rudimente in s innigem Zusammenhang mit dem Ansatztheil des Latissi mus dorsi am äusseren Scapularrand gefunden, dass ein Trennung specieller Teresfasern mir nicht mehr möglich war.

Die Veränderung dieser Muskeln war eine dreifache einmal bezüglich ihrer Breite, sodann bezüglich ihrer Höhenaxe, und endlich bezüglich ihrer Farbe. Am deutlichsten ausgesprochen waren die beiden letzteren Veränderungen. Es liess sich leicht mit blossem Auge eine Differenz des Querschnitts des ganzen Muskels constatiren. Ich habe mit Maass und Zirkel diese Unterschiede in der Muskeldicke gemessen, aber die Messungen konnten wegen der Schlaffheit und Weichheit der Theile nicht mit der nöthigen Genauigkeit ausgeführt werden. Der Querdurchschnitt des linken (gesunden) Pectoralis major betrug $^3/_4$", während sich der der pathologischen Seite nicht über $^1/_2$" erstreckte. Der Querdurchschnitt des linken Pectoralis minor betrug $^3/_8$", der des rechten kaum $^1/_4$". Der rechtsseitige M. deltoides war fast ganz geschwunden. Ebenso war auch eine Verkleinerung des Breitendurchmessers der Muskeln auf der pathologischen Seite zu erkennen; jedoch war sie nicht so auffallend wie die des Querdurchmessers. Die Farbe der rechten Muskulatur war viel blässer als die der linken, was schon aus dem Sectionsprotocoll hervorgeht; und selbst die mehrwöchentliche Einwirkung der Müller'schen Flüssigkeit liess dies noch deutlich erkennen. Die Abblassung war bei dem Deltoides, dem Subscapularis und dem Lat. dorsi sehr ausgesprochen, weniger deutlich bei dem grossen und dem kleinen Brustmuskel.

Ueber die durch die Exarticulation in ihren Ansätzen

getrennten Muskeln ist noch folgendes zu bemerken. Der M. deltoides war, wie schon bemerkt, fast ganz geschwunden und aus dünnen, blassen, nur in grossen Zwischenräumen liegenden Muskelbündeln bestehend. Er bildete so eine höchstens 2 — 3‴ dicke Schicht, welche die hauptsächlichste Fleischbedeckung der Operationsstelle ausmachte. Er kleidete die Cavitas glenoidalis aus, und war rings an die knöcherne Umgebung derselben durch Bindegewebsschichten angewachsen. Die Cav. glenoidalis, hatte ihren knorpeligen Ueberzug vollständig verloren und bestand in der ganzen Ausdehnung aus harter Knochenmasse. Ueber diese Knochenfläche zog sich zunächst eine sehr seichte Lage von Bindegewebe, in welchem ich Knorpelzellen nicht auffinden konnte. Ueber dieses Bindegewebsstratum lag der atrophirte Deltamuskel ausgebreitet, der nach aussen die Haut als Bedeckung trug. Der Pectoralis major war in der Art verändert, dass er die Gestalt eines Dreiecks angenommen hatte, dessen Basis die Verbindungslinie zwischen dem 7. Costo-sternal-Gelenke und dem acromialen Ende der Clavicula bildete, eine Linie, welche nach der fossa glenoidalis hin eine convexe Curve beschrieb. Eine Veränderung des M. pectoral. min. in der Richtungslinie lag nicht vor. Der M. Lat. dorsi inserirte statt an der Spina tuberculi minoris an dem äusseren Rand der Scapula und war hier mit den noch restirenden atrophirten Teresbündeln innig combinirt.

Diesem makroscopischen Befunde entsprach die Untersuchung mit Mikroscop und Mikrometer vollkommen.

Es ergab sich beim Vergleichen der Muskelfasern der entsprechenden Muskeln beider Seiten ein Zerfall der genannten Formelemente der rechten Seite und zwar liess

sich ohne Mühe sofort constatiren, was später noch durch Mikrometermessungen controlirt wurde, dass dieser Zerfall nur in den breiteren Muskelfasern Platz gegriffen hatte. Die in solchem Zustande befindlichen Fasern zeigten folgendes Verhalten. Sie hatten eine dunkelbraune Farbe, waren wenig oder gar nicht durchsichtig und markirten sich auf diese Weise deutlich gegen die um sie herum befindlichen Gewebselemente, in denen noch wohlerhaltene quergestreifte Muskelfasern lagen. Auf Zusatz einer geringen Menge von Natron hellte sich diese dunkle Masse auf und liess sich deutlich als ein feinkörniger Detritus erkennen. In dieser Art von Muskelfasern war durchgehends die Querstreifung geschwunden und nur in einigen wenigen Fällen konnten noch hie und da Ueberreste derselben constatirt werden. Aber gerade diese waren für die Erklärung der Art des vorliegenden Detritus am meisten instructiv. Ich habe die Ueberzeugung gewonnen, dass dieser Detritus das Product eines Zerfalles der einzelnen s. g. Muskelkästchen ist. Bei diesen Muskelfasern lag das Sarcolemm meist locker um dieselben, manchmal streckenweise wie abgehoben, bald gerade, bald wellenförmig verlaufend. Bei der Untersuchung der Fasern des M. Latiss. dorsi, der übrigens in dieser Beziehung nächst dem M. subscapularis die interessantesten Bilder lieferte, sah ich mehrfach Sarcolemmschläuche, die streckenweise vollständig leer waren. An Umbiegungsstellen mit scharfen Winkeln ist dasselbe auf den Aussenseiten meist abgerissen, während es bei mässiger Biegung erhalten und dann deutlich, isolirt verlaufend oder Falten bildend, erkennbar war.

Ferner fand sich ein Theil dieser breiteren Muskelfasern im Zustande der fettigen Degeneration. An den

Rändern des Sarkolemms, und in der Substanz der Fasern fanden sich Fettkügelchen in Längsreihen angeordnet, die sich hie und da um die Muskelkerne gruppirten.

Es ergab sich bei der vergleichenden Muskeluntersuchung der beiden Seiten, dass die wohlerhaltenen, quer gestreiften Muskelfasern der atrophirten Seite eine bedeutende Abnahme des Breiten-Durchmessers zeigten. Die Messungen wurden unter denselben Bedingungen angestellt wie bei den Nerven. Von jedem Muskel wurden 50 Messungen vorgenommen.

M. Deltoides.

	Normal.	patholog.	Differenz.
Durchschnittsbreite.	0,0645	0,0258	0,0387
Maximalbreite.	0,1184	0,0704	0,0480
Minimalbreite.	0,0288	0,0064	0,0224

M. Latissimus dorsi und Teres.

	Normal.	patholog.	Differenz.
Durchschnittsbreite.	0,0556	0,0244	0,0312
Maximalbreite.	0,0992	0,0736	0,0256
Minimalbreite.	0,0160	0,0064	0,0096

M. subscapularis.

	Normal.	patholog.	Differenz.
Durchschnittsbreite.	0,0548	0,0307	0,0241
Maximalbreite.	0,1088	0,1120	0,0032
Minimalbreite.	0,0160	0,0064	0,0096

M. pectoralis major.

	Normal.	patholog.	Differenz.
Durchschnittsbreite.	0,0554	0,0339	0,0215
Maximalbreite.	0,1184	0,0832	0,0352
Minimalbreite.	0,0160	0,0096	0,0064

M. pectoralis minor.

	Normal.	patholog.	Differenz.
Durchschnittsbreite.	0,0583	0,0466	0,0117
Maximalbreite.	0,0992	0,1536	0,0544
Minimalbreite.	0,0224	0,0064	0,0160

Mm. trapezius,
Rhomboides, Levat. anguli scap.

	Normal.	patholog.	Differenz.
Durchschnittsbreite.	0,0610	0,0611	0,0001
Maximalbreite.	0,1024	0,0992	0,0032
Minimalbreite.	0,0160	0,0160	0,0000

Die Anordrung der einzelnen Muskeln in vorstehender Tabelle ist derart, dass die Abnahme der Differenz der Durchschnittsbreite die Reihenfolge bestimmt hat, so dass also bei den Fasern des M. deltoides diese Differenz die grösseste, während sie bei dem Trapezius etc. die kleinste, fast gleich Null ist. Ueberhaupt liefert die Tabelle den Nachweis, dass die fragliche Breitenabnahme der quergestreiften Fasern sich vorzugsweise in den Fasern derjenigen Muskeln vorfindet, deren Ansatzpunkte an irgend einem Punkte des exarticulirten Knochens gelegen haben und die also nothwendigerweise in den Zustand der Atrophie verfallen mussten. Weniger deutlich ist diese Atrophie ausgeprägt bei den Muskeln, die nicht in directer Beziehung zu dem Oberarm standen, sondern ihren Ansatz an Knochenpunkten des Schulterblattes haben wie M. pector: minor und die Gruppe der Tapezius, Rhomboid. und Levator scapulae. Ein Vergleich der Durchschnittsbreite der Fasern beider Seiten ergiebt bei allen Muskeln ein Minus auf der

rechten Seite, ebenso sind die Masse der Minimalbreite bei der rechtsseitigen Muskulatur durchgehends kleiner als die der linken. Die Maximalbreite ist bei zweien, dem M. subscapularis und dem Pectoralis minor auf der pathologischen Seite grösser als auf der gesunden.

Das Bindegewebe zwischen den einzelnen Muskelfibrillen rechterseits befindet sich im Zustande einer hochgradigen Hypertrophie, die einzelnen Bindegewebszüge sind verdickt, von grobem, derbem Ansehen. An anderen Stellen war der Charakter des Zellgewebes wieder mehr der einer Hyperplasie indem die Anzahl der einzelnen feinen Faserzüge vermehrt war und mit einer Vermehrung der Körperchen Hand in Hand ging.

Erklärung der Abbildungen.

Fig. 1.

Die Nerven des Plexus cervicalis mit cicatriciellen Neuromen. $^2/_3$ natürl. Grösse.

A. Proc. coracoides. B. Arteria. C. Vene. D. oberer Rand des Fossa glenoidalis. E. Muscul. scalenus anticus.

1. Nerv. medianus. 2. N. Cutaneus externus. 3. N. ulnaris. 4. N. radialis. 5. N. axillaris. 6. N. Cutan. internus. 7. N. cervical. V. 8. N. cervical. VI. 9. N. cervical. VII. 10. N. cervical. VIII. 11. Nerv. dorsal. I.

Fig. 2.

Das Neurom des N. medianus präparirt. 2mal vergrössert.

Die Zeichnungen hat der akademische Zeichenlehrer Herr E. Weiland in Greifswald angefertigt.

Lebenslauf.

Friedrich Albrecht Erlenmeyer, geboren zu Bendorf bei Coblenz am 9. März 1849, Sohn des Sanitätsrathes Dr. Albrecht Erlenmeyer und Emma geb. Tilemann, evangelischer Confession, besuchte das Kgl. Gymnasium zu Coblenz, von dem er im Herbste 1867 mit dem Zeugnisse der Reife entlassen wurde und zunächst nach Bonn ging um Medicin zu studiren. Dort blieb er zwei Semester und bezog dann die Universität Halle-Wittenberg für die folgenden zwei Semester, und absolvirte hier am 28. Juli 1869 das Tentamen physicum. Die folgenden drei Semester war er in Würzburg immatriculirt und ging sein letzes Semester nach Greifswald, wo er am 19. Juli 1871 das Rigorosum bestand. Während dieser Zeit hat er bei folgenden Herren Vorlesungen gehört, resp. in deren Kliniken practicirt:

In Bonn bei den Herren:

Kekulé, Pflüger, Plücker, Max Schultze, von la Valette St. George, M. J. Weber.

In Halle-Wittenberg bei den Herren:

Heintz, Volkmann sen. und Welcker.

In Würzburg bei den Herren:

v. Bamberger, Ad. Fick, Köster, v. Linhardt, von Recklinghausen, Rienecker, Scanzoni v. Lichtenfels.

In Greifswald bei den Herren:

Budge, Grohe, Hueter, Mosler, Pernice, Schirmer.

Allen diesen seinen hochverehrten Lehrern, insbesondere Herrn Prof. Dr. Grohe zu Greifswald, dem er die Gelegenheit zu der vorstehenden Arbeit verdankt, spricht er hiermit seinen aufrichtigsten Dank aus.

Thesen.

I.

Die Application des Ferrum candens ist das beste Heilmitt der Haemorrhoidalknoten.

II.

Die Freigabe der ärztlichen Praxis liegt nicht im Interess des Publikums.

III.

Die arterielle Transfusion ist bei Psychosen, die auf Ernäl rungsstörungen beruhen oder mit solchen complicirt sind, ei schätzenswerthes Therapeuticum.

IV.

Psychiatrische Lehrstühle und Kliniken sind eine dringend Forderung unserer Zeit.

V.

Die Mania sine delirio ist keine besondere Irreseinsform.

VI.

Starke Zunahme des Körpergewichts bei Irren ist verderblicl

VII.

Die Colonisation und Familienverpflegung der Irren sind di zweckmässigsten Versorgungsweisen und deshalb von den Behörden zu fördern.
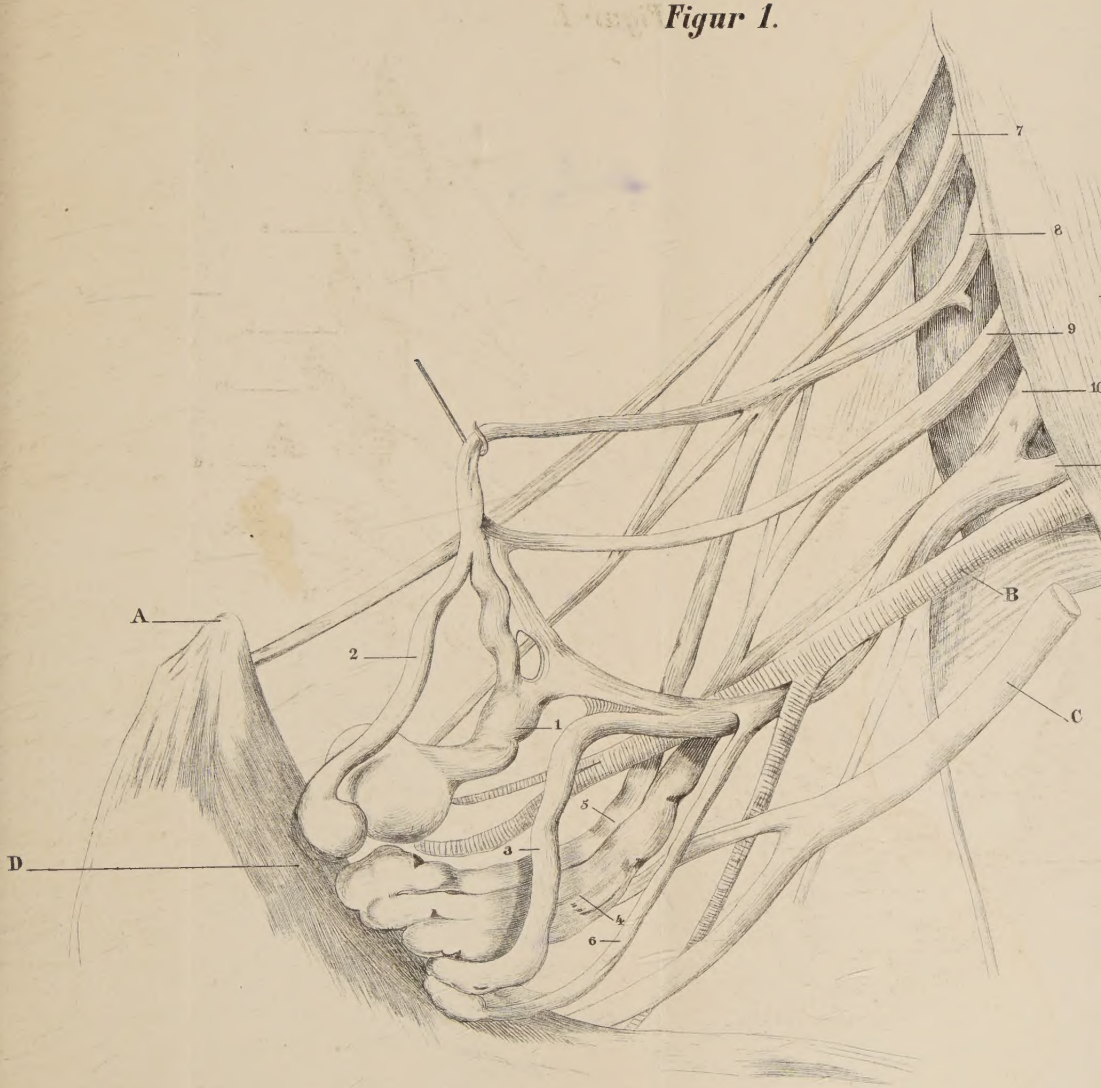
Figur 1.